

# Organische Angststörung bei posteriorer kortikaler Atrophie\*

## Organic Anxiety Disorder in Posterior Cortical Atrophy

### Autoren

Denise Linsmayer<sup>1</sup>, Christoph Kindler<sup>1</sup>, Wiebke Anheier<sup>1</sup>, Julia Reiff<sup>1</sup>, Per Suppa<sup>2</sup>, Dieter F. Braus<sup>1,3</sup>

### Institute

- 1 Helios Dr.-Horst-Schmidt-Kliniken, Klinik und Poliklinik für Psychiatrie und Psychotherapie, Wiesbaden
- 2 Jung diagnostics GmbH, Geschäftsstelle Berlin, Berlin
- 3 Universitätsklinikum Hamburg-Eppendorf (UKE), Hamburg

### Schlüsselwörter

Demenz, posteriore kortikale Atrophie, organische Angststörung

### Keywords

dementia, posterior cortical atrophy, organic anxiety disorder

### Bibliografie

DOI <https://doi.org/10.1055/a-0589-5738>

Psychiat Prax

© Georg Thieme Verlag KG Stuttgart · New York

ISSN 0303-4259

### Korrespondenzadresse

Dr. med. Denise Linsmayer, Helios Dr.-Horst-Schmidt-Klinik, Klinik für Psychiatrie und Psychotherapie, Ludwig-Erhard-Straße 100, 65199 Wiesbaden  
[denise.linsmayer@helios-kliniken.de](mailto:denise.linsmayer@helios-kliniken.de)

### ZUSAMMENFASSUNG

Wir berichten von einer 54-jährigen Patientin, die über eine seit einem Jahr erfolglos behandelte, progrediente Angstsymptomatik mit rezidivierenden Sehstörungen mit room-tilt-illusions sowie subjektiven Gesichtsfeldeinschränkungen klagte und sich bei uns zur Einholung einer Zweitmeinung vorstellte. Sie berichtete außerdem über Störungen der Konzentration und Aufmerksamkeit sowie über Schwierigkeiten beim Schreiben, einhergehend mit verändertem Schriftbild und Häufung grammatikalischer Fehler. Anhand des Falles werden die relevanten anamnestischen und klinischen Angaben, die neuropsychologischen und bildmorphologischen Befunde sowie differenzialdiagnostische Überlegungen bei Verdacht auf posteriore kortikale Atrophie, eine seltenere neurodegenerative Erkrankung mit psychischen Symptomen, dargestellt.

### ABSTRACT

We report on a 54-year-old patient who described a progressive anxiety disorder additionally recurrent sight disorders associated with room-tilt illusions and subjective visual field defects. She also reported disturbances of concentration and attention and of a modified typeface accompanied by difficulty in writing with an increase of grammatical errors. Based on the case, the relevant anamnestic and clinical data, the neuropsychological and neuroimaging findings and also differential diagnosis of the posterior cortical atrophy, a rare neurodegenerative disease, will be discussed.

## Einleitung

Die posteriore kortikale Atrophie (PCA) beschreibt eine seltene, komplexe neurodegenerative Erkrankung, die Ende der 1980er-Jahre erstmals von Benson [1] in der Literatur beschrieben wurde und die als häufigste atypische Alzheimer-Demenz-Variante gilt [2–4]. Die Erkrankung tritt in der 5.–6. Lebensdekade auf. Zu Beginn der Erkrankung beklagen die Patienten visuell-räumliche Defizite, für die kein ophthalmologisches Korrelat erhoben werden kann. Im Weiteren treten neuropsychologische Auffälligkeiten im Sinne von topografischer Desorientiertheit, Apraxie, kognitiven Störungen sowie Schwierigkeiten beim Lesen,

Schreiben und Rechnen auf, oft begleitet von affektiven Symptomen [5]. Das zunächst fokal begrenzte Syndrom geht im Erkrankungsverlauf in eine globale Demenz vom Alzheimer-Typ über.

## Fallbericht

Die stationäre Aufnahme der 54-jährigen Patientin erfolgte Anfang 2016 elektiv bei ambulant psychiatrisch sowie stationär psychosomatisch vorbehandelter gemischter ängstlich-depressiver Störung (F41.2G). Aus der Anamnese ergab sich, dass die Patientin seit Ende 2014 erstmals in der Lebensgeschichte unter diffusen Sorgen und Ängsten litt. Sie beklagte eine ausgeprägte innere Unruhe. Darüber hinaus bestanden vegetative

\* Mündlich vorgetragen: DGPPN Kongress 2016, 23.–26.11.2016, Berlin.

Symptome. Hinzu kamen subjektive kognitive Defizite. Als größten Belastungsfaktor benannte die Patientin die Situation am Arbeitsplatz. Diese stand insbesondere im Zusammenhang mit der eingeschränkten kognitiven Leistungsfähigkeit. Die Patientin gab an, dass die Kollegen sie seit geraumer Zeit nicht mehr ernst nehmen und ihr nichts mehr zutrauen würden, was sie auch verstehen könne, da ihr „nichts mehr gelinge“. Zum Zeitpunkt der Vorstellung war die Patientin bereits seit einem Jahr arbeitsunfähig. Auslöser für die Krankmeldung war eine Episode am Arbeitsplatz, wo sie in einem Sanitärbetrieb als kaufmännische Angestellte tätig sei, in der sie passager habe nicht mehr lesen können. Außerdem habe sie nicht mehr aussprechen können, was sie hätte sagen wollen. Darüber hinaus beschrieb sie, dass für eine kurze Zeit alles, was sie gesehen habe, „auf dem Kopf“ gestanden habe. Auch das Schreiben sei ihr schwergefallen und es seien gehäuft Fehler selbst bei einfachen Rechenaufgaben aufgetreten. Im Weiteren sei es häufig zu Problemen beim Autofahren gekommen – die Patientin sei mehrmals nach rechts von der Fahrbahn abgekommen. Auch im häuslichen Umfeld hätten sich diverse Schwierigkeiten ergeben. Die Patientin gab Einschränkungen in der Haushaltsführung an – so gelang es ihr nicht mehr, ihr Bett frisch zu beziehen und auch beim An- und Auskleiden benötigte sie wesentlich mehr Zeit als früher.

Bisherige ambulante neurologische, kardiologische und augenärztliche Vorstellungen waren ohne wegweisende Pathologie.

## Befunde

**Psychopathologisch** zeigte sich bei der Aufnahme in unserer Klinik eine wache, bewusstseinsklare, allseits orientierte Patientin. Es waren keine höhergradigen Aufmerksamkeits- und Gedächtnisstörungen zu erheben. Affektiv wirkte die Patientin ängstlich. Der formale Gedankengang war geordnet, jedoch teilweise eingeengt auf die bestehenden Belastungsfaktoren. Im inhaltlichen Denken bestanden Zukunftsängste, Sorge um wichtige Bezugspersonen sowie um Gesundheitsfragen. Es ergab sich kein Anhalt für Wahnsymptome, Sinnestäuschungen oder Ich-Störungen. Affektiv war die Patientin ratlos, deprimiert, ängstlich und innerlich unruhig. Psychomotorisch wirkte die Patientin unruhig. Es bestand eine Einschlafstörung. Darüber hinaus beschrieb die Patientin eine ausgeprägte Vitalsymptomatik mit Herzklopfen, vermehrtem Schwitzen, Schwindel und Kopfdruck. Es ergab sich kein Anhalt für Eigen- oder Fremdgefährdung und die Patientin war tragfähig von Suizidalität distanziert.

In der **körperlichen Untersuchung** fand sich ein regelrechter internistischer Status. In der neurologischen Untersuchung fielen eine grob sakkadierte Blickfolge sowie eine okuläre Apraxie, eine diskrete Dysmetrie in den Zeigerversuchen, ein rechtsbetonter Rigor sowie eine Hypomimie auf. Es zeigte sich ein sehr lebhaftes Reflexniveau. Auffallend waren eine ausgeprägte Apraxie, eine optische Ataxie und Schwierigkeiten bei der Ausführung komplexer Bewegungsabfolgen. Die Simultanwahrnehmung war ebenfalls eingeschränkt. Darüber hinaus zeigten sich sowohl eine Dyslexie als auch eine Dysgraphie. Zusätzlich fie-

len Orientierungsstörungen auf, sodass sich zusammenfassend klinisch das Vollbild eines Bálint-Holmes-Syndroms zeigte (optische Ataxie, Blickbewegungsstörungen, Simultanagnosie, Störungen der räumlichen Orientierung) [6].

Die **neuropsychologischen Befunde** sind ►Abb. 1 zu entnehmen.

In der **kranialen strukturellen Kernspintomografie** (sMRT) wurde eine okzipital und parietal betonte kortikale Hirnsubstanzminderung vermutet sowie unspezifische, über die Altersnorm hinausgehende Marklagerläsionen beschrieben. Der Befund konnte in der voxelbasierten Morphometrie (VBM) und der ROI-basierten Volumetrie (RBV) objektiviert werden (►Abb. 2). Die ergänzende Szintigrafie der Dopamintransporterdichte (DaTSCAN) erbrachte einen regelrechten Befund.

In der **Liquordiagnostik** zeigten sich bei noch normwertigem Beta-Amyloid 1–42 (766,2 pg/ml; Normwert > 562) eine erniedrigte Ratio (A-Beta42/A-Beta40: 0,38; Normwert > 0,5) sowie erhöhte Tau- und Phospho-Tau-Werte (Tau-ELISA: 726 pg/ml; Normwert < 379; Phospho-Tau 98,9 pg/ml; Normwert < 66) als Hinweis auf einen neurofibrillären Abbauprozess.

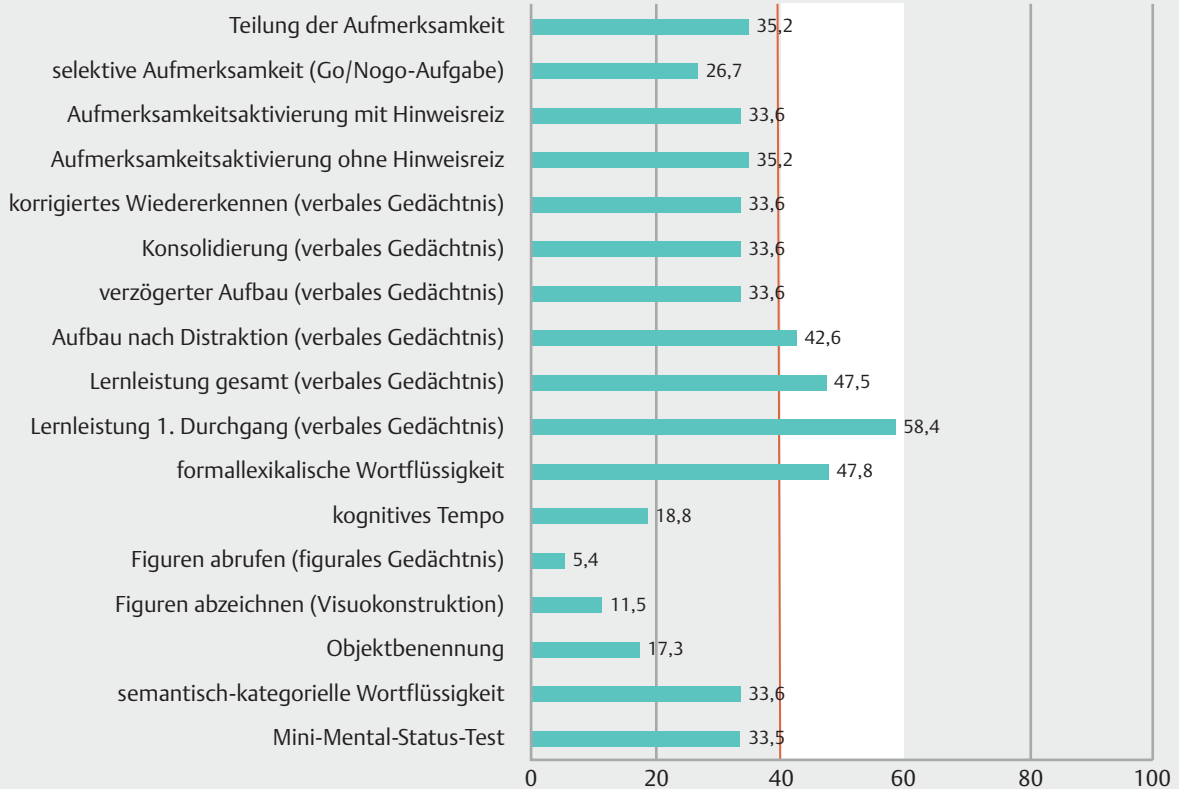
## Behandlung

Medikamentös reduzierten wir bei Unruhe Venlafaxin (auf 150 mg) und ergänzten hinsichtlich der Angstsymptomatik Pregabalin (bis 150 mg), worunter die vorbestehende Doxepingabe (25 mg), bei nun zufriedenstellender Schlafqualität und unter Beachtung der negativen Effekte hinsichtlich der anticholinergen Wirkung auf die Kognition, abgesetzt werden konnte. Darüber hinaus begannen wir eine medikamentöse Therapie mit Rivastigmin (4,6 mg/24 h), wofür in der Literatur in Einzelfällen eine Verbesserung der Aufmerksamkeit und der visuo-räumlichen Fähigkeiten berichtet wurde [7].

## Diskussion

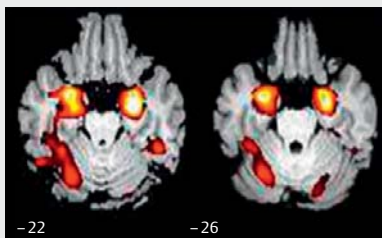
Im vorliegenden Fall war die kortikobasale Degeneration (CBD), welche sich als Funktionsstörungen im Bereich der Basalganglien sowie der Großhirnrinde manifestiert [8, 9] zu diskutieren. Als extrapyramidalmotorische Symptome bestanden ein diskreter Rigor sowie die Hypomimie und als kortikales Symptom die apraktische Störung. Weitere häufig vergesellschaftete Symptome wie ein Sensibilitätsverlust, das Alien-limb-Phänomen oder Myoklonien wurden nicht erhoben. Gegen die Diagnose sprach die Bildmorphologie, die bei der CBD meist eine auf den Parietallappen beschränkte Volumenminderung zeigt. Darüber hinaus fehlte die typische asymmetrische striatale dopaminerge Denervierung im DaTSCAN.

Bei der posterioren kortikalen Atrophie (PCA) liegt bildmorphologisch eine bilaterale parietookzipitale Volumenminderung vor (►Abb. 2). Erste klinische Manifestation einer PCA kann eine schwere depressive Episode sein [5, 10]. Bei der PCA handelt es sich um eine atypische Variante der Alzheimer-Erkrankung mit typischem Liquorbefund eines neurodegenerativen Abbauprozesses sowie Reduktion des Hippocampusvolumens [3, 11, 12].

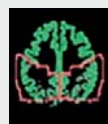

► **Abb. 1** Neuropsychologische Befunde der Patientin. T-Werte haben einen Mittelwert von 50 und eine Standardabweichung von 10. Der Normbereich umfasst Werte von 40 – 60.

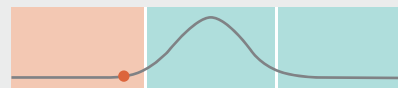Patientin, 54 Jahre  
posteriore kortikale Atrophie



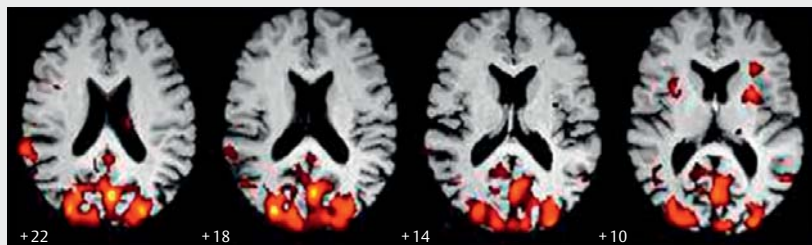
VBM: Hippocampus



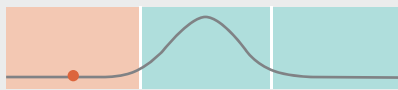Parietallappen



75,9 ml ( $\sigma = -2,62$ )



Okzipitallappen



38,5 ml ( $\sigma = -3,96$ )

VBM und RBV: parietookipital

► **Abb. 2** Strukturelle MRT-Auswertung mittels voxelbasierter Morphometrie (VBM) und ROI-basierter Volumetrie (RBV). Die Auswertung zeigt einen charakteristischen Befund bei posteriorer kortikaler Atrophie mit Volumenminderung parietookipital und im Hippocampus.

Bedacht wurden auch die Lewy-Körper-Demenz [13] sowie Prionenerkrankungen [14].

Neben der medikamentösen, symptomatischen Behandlung liegt bei der PCA ein Schwerpunkt auf nicht medikamentösen Maßnahmen. Hierunter fallen kognitives Training und Ergotherapie [15, 16], darüber hinaus unterstützende Maßnahmen zum Beispiel durch ein ambulant betreutes Wohnen, Haushaltshilfen sowie die Einleitung einer gesetzlichen Betreuung. Insbesondere davon und auch von regelmäßigen Kontakten in der psychiatrischen Institutsambulanz der Klinik mit Teilnahme am Gruppenangebot profitierte die Patientin und ein Leben in der gewohnten Umgebung ist bis anhin möglich, wobei die beschriebenen Defizite progredient sind.

Als Fazit bleibt festzuhalten, dass eine differenzierte neuropsychiatrische Diagnostik auf der Basis neurowissenschaftlicher Hypothesen nicht erst nach vielen Monaten indiziert ist. Insbesondere hinsichtlich der großen subjektiven Unsicherheit bei unklarer Diagnose und erfolgloser Therapie sowie zur Einleitung sozialmedizinisch supportiver Maßnahmen, aber auch aufgrund der aktuellen Entwicklung von ursächlichen Therapieansätzen in der Behandlung neurodegenerativer Erkrankungen, ist eine frühzeitige Diagnosestellung von Bedeutung [17, 18]. Zum vorliegenden Kasus ist zu berichten, dass sich die Patientin durch die Diagnosestellung deutlich entlastet erlebt hat.

### Interessenkonflikt

Die Autoren geben an, dass kein Interessenkonflikt besteht.

### Literatur

- [1] Benson DF, Davis RJ, Synder BD. Posterior cortical atrophy. *Arch Neurol* 1988; 45: 789–793
- [2] Mendez MF, Ghajaranian M, Perryman KM. Posterior cortical atrophy: clinical characteristics and differences compared to Alzheimer's disease. *Dement Geriatr Cogn Disord* 2002; 14: 33–40
- [3] Snowden JS, Stopford CL, Julien CL et al. Cognitive phenotypes in Alzheimer's disease and genetic risk. *Cortex* 2007; 43 (Suppl. 07): S835–S845
- [4] Suárez-González A, Henley SM et al. Posterior cortical atrophy: an atypical variant of Alzheimer disease. *Psychiatr Clin North Am* 2015; 38: 211–220
- [5] Wolf RC, Schönfeldt-Lecuona C. Depressive symptoms as first manifestation of posterior cortical atrophy. *Am J Psychiatry* 2006; 163 (Suppl. 05): S939–S940
- [6] Gutzmann H, Schmidt KH, Petermann A. Das Bálint-Holmes Syndrom bei posteriorer kortikaler Atrophie. *Z Gerontopsychol psychiatr* 2008; 21 (Suppl. 02): S1–S8
- [7] Kim E, Lee Y, Lee J et al. A case with cholinesterase inhibitor responsive asymmetric posterior cortical atrophy. *Clin Neurol Neurosurg* 2005; 108: 97–101
- [8] McKeith IG, Dickson DW, Lowe J et al. Consortium on DLB: Diagnosis and management of dementia with Lewy Bodies: third report of the DLK Consortium. *Neurology* 2005; 65: 1863–1872
- [9] Armstrong MJ, Litvan I, Lang AE et al. Criteria for diagnosis of corticobasal degeneration. *Neurology* 2013; 80: 496–503
- [10] Crutch SJ, Lehmann M, Schott JM et al. Posterior cortical atrophy. *Lancet Neurol* 2012; 11: 170–178
- [11] Renner JA, Burns HM, Hou CE et al. Progressive posterior cortical dysfunction: a clinicopathologic series. *Neurology* 2004; 63: 1175–1180
- [12] Tang-Wai DF, Graff-Redford NR, Boeve BF et al. Clinical, genetic and neuropathologic characteristics of posterior cortical atrophy. *Neurology* 2004; 63: 1168–1174
- [13] Geser F, Wenning GK, Poewe W et al. How to diagnose dementia with Lewy bodies: state of the art. *Mov Disorder* 2005; 12: 11–20
- [14] Geschwind MD. Prion diseases. *Continuum (Minneapolis)* 2015; 21 (Suppl. 06): S1612–S1638
- [15] Weill-Chounlamountry A, Ncet F, Crop S et al. Physical medicine and rehabilitation multidisciplinary approach in a case of posterior cortical atrophy. *Neurobiol Aging* 2012; 28: 1051–1061
- [16] Videau H, Torny F, Cartz-Piver L et al. Impact of drug-free care in posterior cortical atrophy: preliminary experience with a psycho-educative program. *Rev Neurol Paris* 2012; 168: 861–870
- [17] Levin J, Kurz A, Arzberger T et al. The Differential Diagnosis and Treatment of Atypical Parkinsonism. *Dtsch Arztebl Int* 2016; 113 (Suppl. 05): S61–S69
- [18] Arbuckle MR, Travis MJ, Ross DA. Integrating a neuroscience perspective into clinical psychiatry today. *JAMA Psych* 2017; 74: 313–314